ITTG

INSTITUTO TECNOLÓGICO DE TUXTLA GTZ.

INGENIERÍA ELECTRÓNICA

RESIDENCIA PROFESIONAL

ASESOR ING. VICENTE LEÓN OROZCO

PROYECTO

"IMPLEMENTACIÓN DE MANTENIMIENTO ELECTRÓNICO A EQUIPO MEDICO EN EL ÁREA DE BIOMÉDICA DENTRO DEL HOSPITAL REGIONAL DR. RAFAEL PASCACIO GAMBOA"

ALUMNO:

RAFAEL CASTRO FUENTES

TUXTLA GTZ, CHIAPAS A 7 DE ENERO DEL 2014

ÍNDICE

ÍNDICE 2
I. INTRODUCCIÓN 3
JUSTIFICACIÓN 4
OBJETIVO GENERAL 5
OBJETIVOS ESPECÍFICOS 5
OBJETIVOS A FUTURO 5
DESCRIPCIÓN DEL ÁREA DE TRABAJO 6
DESCRIPCIÓN DEL PROBLEMA 7
ESTADO ACTUAL DEL PROBLEMA 8
HIPÓTESIS 9
ALCANCES 9
LIMITACIONES 10
METODOLOGÍA 11
MARCO TEÓRICO 12
*HISTORIA DEL ARTE 12
*PLAN DE MANTENIMIENTO. 14
*ANATOMÍA Y FISIOLOGÍA DEL CORAZÓN. 15
NORMAS Y STANDERES 29
CRONOGRAMA DE ACTIVIDADES 31
DIAGRAMA A BLOQUES 32
DIAGRAMA ELÉCTRICO 33
RESULTADOS 34
CONCLUSIÓN 35

I. INTRODUCCIÓN

Día a día la electrónica se involucra cada vez mas en el desarrollo tecnológico en diversas industrias y uno de sus mas grandes beneficiados es el sector salud.

Los servicios brindados por la electrónica en el área medica se vuelven cada vez mas fiables y eficientes; Aspiradores, monitores de signos vitales y electrocardiógrafos, son algunos de los grandes avances de la electrónica en la medicina. Esto ha permitido que específicamente, en la cardiología se cuente con avanzados equipos de ECG, monitores que presentan la actividad eléctrica del corazón a través de electrodos conectados en áreas especificas del cuerpo.

Estos equipos biomédicos requieren durante su uso la realización de mantenimientos para asegurar su correcto funcionamiento y ayudar a los especialistas a brindar el mejor tratamiento y diagnóstico hacia el paciente, como parte de esta evaluación, es necesario verificar los parámetros monitoreados con ayuda de equipos electrónicos para cuantificar el error producido por el equipo durante la toma de la información.

Con el estudio ECG se obtiene información acerca del estado del corazón para, previo análisis de un especialista, obtener un diagnóstico preliminar, teniendo el diagnóstico final se puede brindar el tratamiento adecuado al paciente para curar o contrarrestar la enfermedad presentada del corazón, cabe señalar que muchas de las enfermedades del corazón no presentan sintomatología evidente hasta que las consecuencias son irreversibles.

En este proyecto, se diseñara e implementara un Simulador de señales de electrocardiograma de tres derivaciones como parte del mantenimiento preventivo-correctivo de monitores y electrocardiógrafos, simulando la onda ECG en un estado ideal, manipulando así, la frecuencia y los BPM para sus distintas aplicaciones.

Además, nace de la necesidad del diseño de un dispositivo que pudiese ser de fácil manejo y accesibilidad, evitando así el uso de los tediosos electrodos en el cuerpo al momento de calibrar los equipos, ya que la sede no cuenta con equipo especializado para un correcto mantenimiento correctivo – preventivo.

Es importante señalar su uso para fines didácticos dirigido hacia médicos residentes, enfermeras y personal paramédico, manipulando la señal para visualizar diversas cardiopatías, logrando así una máxima enseñanza para la cardiopatía en lectura.

JUSTIFICACIÓN

La electrocardiografía es una técnica fundamental para el diagnóstico de numerosas patologías a nivel cardiaco como arritmias, hipertensión arterial, entre otras. Por lo tanto, los especialistas deben contar con equipo competente y certero para interpretar la gran mayoría de los estudios que se toman en la práctica clínica.

Es por esto que el motivo fundamental que conlleva a realizar el **Simulador de Señales de Electrocardiograma** radica en poder implementar un correcto mantenimiento preventivo-correctivo a equipos médicos como electrocardiógrafos y monitores de signos vitales para asegurar su debido funcionamiento ya que la descalibración de estos equipos se presenta de manera constante lo que trae como consecuencia diagnósticos errados .

Un plan de mantenimiento preventivo-correctivo en equipo medico como electrocardiógrafos se realiza con la finalidad de encontrar y corregir los problemas menores, antes de que estos provoquen fallas, este tipo de mantenimiento se define como una lista completa de actividades para así poder asegurar el correcto funcionamiento de la institución o lugar en donde se encuentre, tal como es el caso del Hospital Regional "Dr. Rafael Pascasio Gamboa".

Por lo tanto, la justificación seria precisamente cerciorar el correcto funcionamiento del equipo medico para así evitar que se presenten problemas, perdidas de cualquier tipo y

que todo fluya adecuadamente, de esta manera evaluar al equipo y si es necesario hacerle correcciones o darle de baja al no cumplir con el rango de error permitido.

OBJETIVO GENERAL

Verificar el correcto funcionamiento del equipo medico en el Hospital Regional “Dr. Rafael Pascasio Gamboa”, identificando principalmente electrocardiógrafos y monitores utilizando el diseño propuesto de un Simulador de señales de Electrocardiograma de tres derivaciones.

OBJETIVOS ESPECÍFICOS

* Recabar información y documentación “Anatomía y Fisiología Cardiovascular”.

* Estudio y documentación “Electrocardiografía”.

* Estudio y documentación “Simuladores de paciente”.

* Diseñar circuito que se adecue a las necesidades que demanda la institución.

* Simular diseño propuesto, ajustar a prueba y error.

OBJETIVOS A FUTURO

*Construir circuito en protoboard.

*Observar las señales de salida en el osciloscopio.

* Diseñar y construir placas fenólicas.

* Realizar pruebas físicas con equipo medico.

* Pruebas y conclusiones.

* Implementar el simulador de ECG en el mantenimiento y calibración de electrocardiogramas.

DESCRIPCIÓN DEL ÁREA DE TRABAJO

El departamento de Biomédica está destinada a potenciar el desarrollo institucional, a través de un trabajo productivo como lo es el mantenimiento correctivo – preventivo del equipo medico con el que cuenta el Hospital Regional “Dr. Rafael Pascacio Gamboa”.

El departamento es el responsable de verificar el correcto funcionamiento de equipo medico como cunas térmicas, incubadoras, rayos x, centrifugadoras, monitores, entre otras, permitiéndole a la institución ofrecer un mejor servicio a sus afiliados.

Figura1 Departamento de Ingeniería.

Figura2 Edificio UNEME

DESCRIPCIÓN DEL PROBLEMA

Las enfermedades cardiovasculares son la primera causa de muerte en el mundo, con un promedio de 17 millones de muertes anuales y con un aumento de defunciones con el paso los años.

Los equipos médicos requieren de mantenimiento correctivo-preventivo, en especial en el Hospital Regional “Dr. Rafael Pascasio Gamboa” debido a su elevado transito hospitalario, con el objeto de asegurar su correcto funcionamiento para brindar un adecuado soporte al personal que los opera.

Dentro de estas tareas de mantenimiento preventivo se tiene la verificación o calibración de los parámetros monitoreados por los distintos equipos, y para esta labor se necesita instrumentación que permita evaluar a los mismos y cuantificar el error posible producido durante la adquisición de las señales analizadas.

Uno de los equipos capaz de detectar y monitorear las anomalías y enfermedades del corazón es el monitor ECG, el cual, necesita de una evaluación periódica que verifique su correcto funcionamiento.

Para realizar dicha evaluación **se recomienda contar con un simulador de señales electrocardiográficas que brinde una señal patrón de entrada con la cual se puedan realizar pruebas**, sin embargo, la dificultad de obtener estos simuladores debido al bajo presupuesto y a su elevado costo de compra, evita poder realizar dicha evaluación.

ESTADO ACTUAL DEL PROBLEMA

La falta de la evaluación periódica de equipos biomédicos, dentro de los cuales se incluyen los monitores ECG o electrocardiógrafos, es un evento del cual padece el Hospital Regional “Dr. Rafael Pascasio Gamboa”, debido a esto, gran cantidad de activos fijos se encuentran dados de baja y equipos que se tienen en comodato están fuera de servicio, todo esto se ve obstaculizado por la falta de equipo capaz de monitorear el estado funcional de los mismos, si bien para proceder a la reparación como en el caso de los activos fijos o bien para proceder a la garantía en los equipos en comodato. Por ello sería recomendable el uso de un dispositivo de evaluación de monitores de ECG cuyo costo de adquisición y mantenimiento sea bajo.

Durante la realización de la residencia profesional se ha podido constatar que **la sede no cuenta con la tecnología necesaria para evaluar estos equipos**, por lo tanto aprueban el desarrollo del proyecto con cualidades similares a equipos que se encuentran disponibles en el mercado.

Así, pensando en la solución al problema previamente expuesto se propone desarrollar un proyecto simulador de la señal de ECG utilizando tres derivaciones, evitando o sustituyendo así, el tedioso uso de los electrodos en el cuerpo del técnico al momento del mantenimiento.

HIPÓTESIS

Con el diseño y la implementación de un circuito electrónico capaz de simular la señal ECG de un paciente en estado ideal, se contará con una herramienta primordial y de gran utilidad que permitirá certificar el correcto funcionamiento de los monitores de signos vitales y electrocardiógrafos con los que cuenta el Hospital Regional “Dr. Rafael Pascacio Gamboa” logrando así diagnósticos certeros y eficientes tanto para los médicos especialistas como para sus afiliados.

ALCANCES

Se desarrollara un sistema simulador de la señal ECG en estado ideal, el cual estará compuesto por un pulso, una etapa de amplificación y una etapa de tratamiento de la señal, con el que se pretende monitorear el correcto funcionamiento de equipo medico capaz de visualizar la señal ECG.

A corto plazo, se diseñara un circuito impreso por partes, de manera que la señal pueda ser manipulada para lograr diversas cardiopatías.

Básicamente el alcance del proyecto se orienta a verificar y calibrar los monitores de signos vitales y electrocardiógrafos, si bien para proceder a darles mantenimiento o hacer valida la garantía como en los equipos en comodato.

LIMITACIONES

Dentro de las principales limitaciones se presenta el ser un **diseño de tres derivaciones.**

a) Monitorización con tres electrodos: Si los cables vienen codificados por colores, se dispondrán de la siguiente forma:

ROJO: parte superior derecha del tórax.

AMARILLO: parte superior izquierda del tórax.

VERDE: parte inferior izquierda del tórax.

Si traen otros colores, debemos fijarnos en las inscripciones que aparecen en el enganche. Estas inscripciones hacen alusión a palabras en inglés:

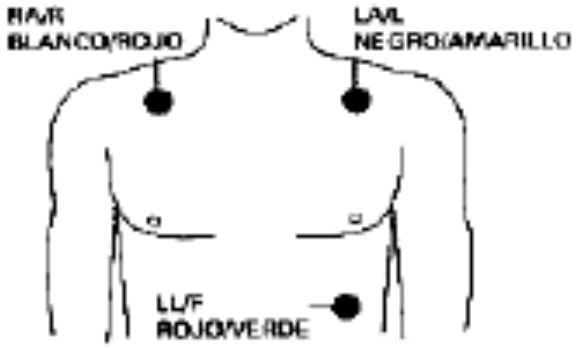

Figura3 Cardio 1

RA: “Right Arm” (Brazo Derecho) o R: “Right” (Derecho). Parte superior derecha del tórax.

LA: “Left Arm” (Brazo izquierdo) o L: “Left” (Izquierdo). Parte superior izquierda del tórax.

LL: “Left Leg” (Pierna Izquierda) o F: “Foot” (Pie). Parte inferior izquierda del tórax.

***Comparado con un simulador de 12 derivaciones que presenta mediciones mas exactas.**

METODOLOGÍA

El método que se utilizara durante el transcurso de la investigación será deductivo y bibliográfico, recurriendo posteriormente a lo experimental. Lo cual permitirá desarrollar el proyecto de una forma lógica y ordenada, con la finalidad de llegar a los objetivos propuestos.

Sin embargo el desarrollo de cualquier proyecto de ingeniería sigue unas etapas que se enumeran a continuación:

- Definición de objetivos.
- Adquisición de los conocimientos básicos para el desarrollo del sistema.
- Definir cronograma de trabajo.
- Diseño de alto nivel.
- Diagrama a bloques.
- Pruebas.
- Comprobación del funcionamiento del sistema completo.

Donde comparado con la investigación realizada se cumple satisfactoriamente el 100% de los rubros.

MARCO TEÓRICO

HISTORIA DEL ARTE

La empresa he instrument es una empresa competitiva que integra tecnología moderna con recursos humanos altamente calificados. Proveen productos electrónicos de punta para el mercado biomédico.

Esta empresa se ha caracterizado por ir a la vanguardia en diseño biomédico, cuentan con un simulador de ECG de 12 derivaciones para darle mantenimiento a equipos como electrocardiógrafos, monitores de paciente, entre otros.

El simulador TechPatient CARDIO se conecta al equipamiento de diagnóstico por medio de sus 10 multi-conectores de biopotenciales. Cada conector es compatible con cables de paciente tipo broche de 4mm, tipo banana de 4mm y tipo pin de 2mm. Para conectar cables de paciente tipo banana, desenrosque el capuchón metálico para exponer el jack de 4mm.

Cuenta además con una salida de alta señal por cable cocodrilo, que entrega señal preamplificada 200x para el ensayo prematuro de circuitos durante el diseño electrónico. Esta salida se encuentra acoplada en DC para facilitar su conexión a conversores analógico-digitales.

Otro articulo diseñado para hacer que la comprobación completa de los monitores de paciente sea rápida y fácil, el simulador de constantes vitales ProSim 8 ofrece una comprobación total de la seguridad y calidad de los monitores de paciente, desde pruebas de linealidad de la presión estática de la presión arterial no invasiva (PANI), pruebas de repetibilidad de la presión dinámica, formas de onda ECG EC13 y ACLS, hasta CONJUNTOS de Masimo Rainbow y perfusión baja de SpO2 Nellcor y Nonin. Gracias a los terminales de ECG específicos de conexión continua que garantizan que las conexiones de las derivaciones sean seguras, ProSim 8 es el comprobador preferido por los profesionales encargados de la garantía de calidad y seguridad de los monitores de paciente.

ProSim 8 realiza pruebas de ECG (que incluye fetal ECG/IUP y arritmias), respiración, temperatura, cateterización de IBP/cardíaca, gasto cardíaco, PANI y SpO2 (lo que incluye CONJUNTO de Rainbow con múltiples longitudes de onda Masimo) y es una herramienta de prueba de mantenimiento preventivo en 5 minutos única. La comunicación inalámbrica con el ordenador, los valores preconfigurados personalizados, las secuencias automáticas, el escaneado de códigos de barras, la memoria a bordo, la captura directa de los datos, las funciones de impresión y la ajustabilidad en un único paso aumentan al máximo la productividad de las comprobaciones; un estuche para transporte personalizado puede servir también de estación de trabajo móvil.

Figura4 ProSim 8.

Figura5 TechPatient CARDIO.

PLAN DE MANTENIMIENTO.

Definición de mantenimiento de equipo.

*El Mantenimiento es un proceso mediante el cual se asegura que un activo (equipo) continúe desempeñando las funciones deseadas.

*Actividades que tienen la finalidad de conservar un equipo médico ó instrumento en condiciones adecuadas de funcionamiento con la finalidad de tener un mayor tiempo de vida para el beneficio del usuario y paciente.

*Acciones y procedimientos encaminados a conservar en optimas condiciones el equipo de acuerdo a sus especificaciones técnicas con el fin de prestar un buen servicio.

Observaciones para el Mantenimiento.

•Que los equipos, sustancias, productos o herramienta de trabajo no constituyan una fuente de peligro ni pongan en riesgo la seguridad y salud de los trabajadores.

•Que los proveedores entreguen información y capacitación sobre la instalación, mantenimiento preventivo y el uso apropiado de los equipos.

Programa de mantenimiento Preventivo planificado (Trimestral).

- Inspeccionar Estado físico exterior, Chasis
- Carro de transporte: Ruedas, frenos, estabilidad
- Cable de Red eléctrica y clavija
- Interruptores y Fusibles
- Teclas y Mandos de Control
- Indicadores y Displays
- Terminales o Conectores
- Cables de ECG
- Electrodos

- Respuesta de 1 mV
- Respuesta cambio derivada
- AVL
- AVF
- AVR
- Calidad de Trazo
- Impresión Derivadas
- Transporte de Papel
- Programación, configuración de Filtros
- Baterías y su Cargador
- Accesorios, Otros

ANATOMÍA Y FISIOLOGÍA DEL CORAZÓN.

El corazón es un órgano muscular contráctil y hueco, principal agente de la circulación sanguínea. Está situado entre los dos pulmones, encima del diafragma, delante de la columna vertebral, de la que lo separan el esófago y la aorta, y detrás de los cartílagos costales y el esternón, que lo protegen a modo de escudo. Se halla mantenido en esa posición por su continuidad con los grandes vasos que parten de su base y, sobre todo, por el saco fibroso del pericardio, que lo envuelve completamente y contrae adherencias con las formaciones anatómicas vecinas.

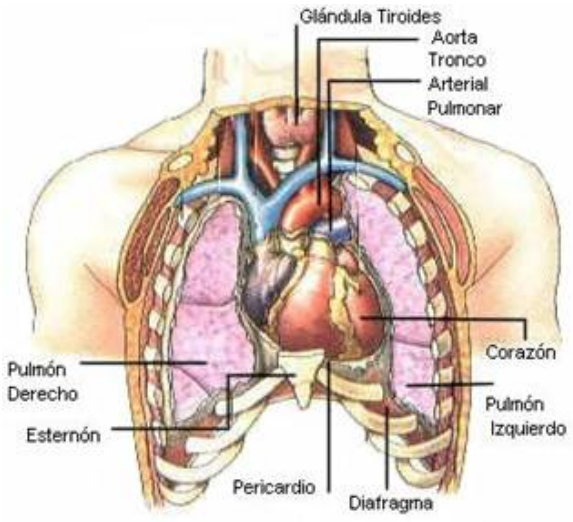

Figura6 Anatomía del Corazón.

Se compone de cuatro compartimentos: dos superiores o aurículas, separadas entre sí por el tabique interauricular, y dos inferiores o ventrículos, entre los que se interpone el tabique interventricular. Los ventrículos tienen forma de cavidad conoidea en la que se encuentran dos orificios: uno, el orificio auriculoventricular, que lo pone en relación con la aurícula correspondiente y el otro, el orificio arterial que lo hace comunicar con el tronco arterial que de él nace: arteria pulmonar en el ventrículo derecho y aorta en el izquierdo. Estos orificios están provistos de válvulas: membranas delgadas, flexibles y movibles que regulan el curso de la sangre. Las válvulas situadas a nivel de los orificios auriculoventricular derecho e izquierdo reciben, respectivamente, el nombre de tricúspide y mitral, y las situadas en los orificios de las arterias aorta y pulmonar, el de sigmoideas aórtica y pulmonar.

Las aurículas se encuentran por encima de los ventrículos, de los que difieren principalmente por la delgadez relativa de sus paredes, por su menor capacidad y por el mayor número de orificios que se abren en su cavidad. Estos orificios son de dos órdenes: el auriculoventricular, ya descrito, y los orificios venosos, que corresponden a la desembocadura en la cavidad auricular de conductos venosos y cuya disposición y número varía en cada una de las dos aurículas. La aurícula derecha presenta en su cara superior el orificio de la desembocadura de la vena cava superior y en la pared posterior dos orificios, el de la vena cava inferior y el de la gran vena coronaria. La aurícula izquierda recibe en su pared superior la desembocadura de las cuatro venas pulmonares.

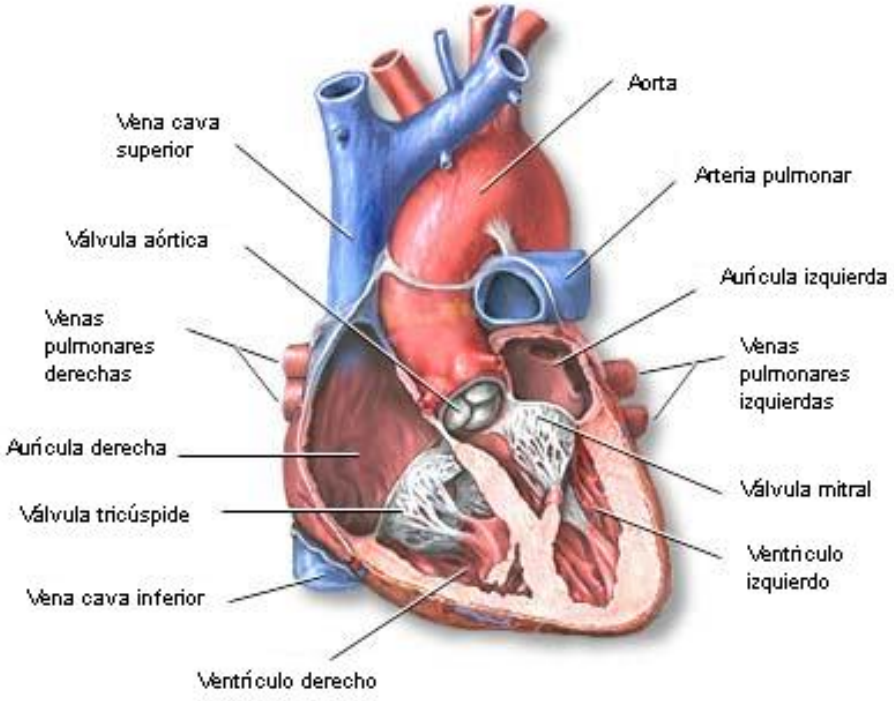

El tejido cardíaco es un tejido excitable, como el tejido nervioso, pero a diferencia de éste, su excitación provoca una contracción. Cuando una onda de despolarización o activación se difunde a través del tejido cardíaco se inician los procesos químicos que dan lugar a la contracción. Así pues, la actividad mecánica cardíaca va acompañada de una actividad eléctrica que la provoca.

La actividad eléctrica cardíaca se genera dentro del propio órgano gracias a ciertas células especializadas que tienen la propiedad de ser auto excitables y de funcionamiento periódico, es decir, son capaces de generar potenciales de acción por sí mismas con cierta periodicidad. En este sentido el corazón es un órgano relativamente autónomo, funcionando sin intervención del sistema nervioso, aunque éste si puede llegar a regular el ritmo de latido.

Ciclo Cardíaco

Se denomina ciclo o revolución cardíaca al conjunto de movimientos que efectúa el corazón en cada latido. Fundamentalmente comprende tres fases: la sístole auricular o pre sístole, la sístole ventricular y la diástole ventricular.

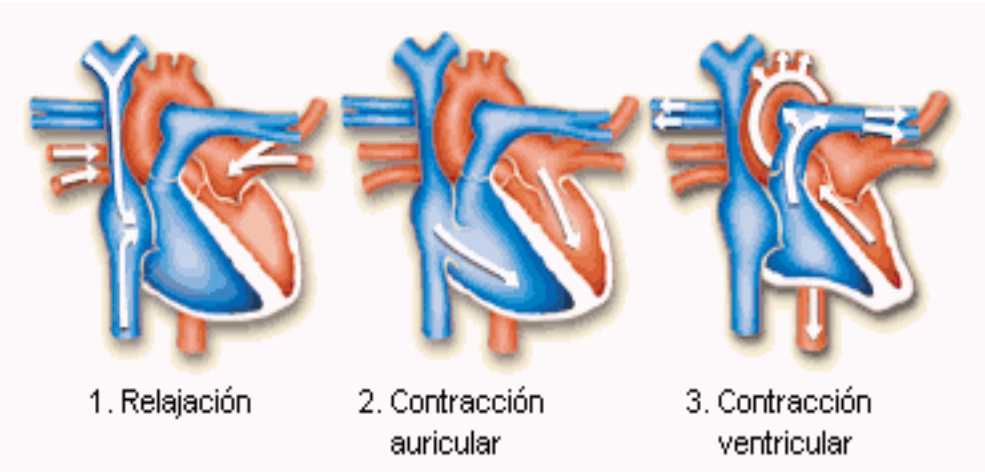

Figura8 Ciclo Cardiaco.

Durante la sístole auricular la sangre se acumula en las aurículas, aumenta de presión y pasa a los ventrículos. En los primeros momentos de la sístole ventricular la presión en las arterias es mayor que en el interior de los ventrículos, y las válvulas sigmoideas permanecen cerradas; cuando la presión en el ventrículo es superior a la del sistema arterial se abren las válvulas sigmoideas y se expulsa la sangre. La diástole ventricular empieza cuando se ha vaciado el ventrículo, las válvulas sigmoideas se cierran, el miocardio se relaja y el ventrículo se llena de la sangre procedente de las aurículas. En una persona en reposo el ciclo cardiaco puede durar en torno a los 0,8 segundos; 0,3 la sístole y 0,5 la diástole.

Activación Eléctrica Del Corazón

En condiciones normales, la activación cardíaca es el resultado de un impulso que se origina en una célula o en un grupo de células, que constituyen el marcapasos, y de la propagación de este impulso a todas las fibras de las aurículas y los ventrículos.

La llegada de la señal eléctrica a las fibras musculares del corazón inicia la contracción. Una actividad rítmica regular y una contracción coordinada de las aurículas y ventrículos requiere la presencia de fibras automáticas especializadas que genere impulso eléctrico y lo distribuya a las fibras miocárdicas de estas cámaras en la secuencia apropiada y en el tiempo preciso. Realizan ambas funciones grupos especializados de fibras cardíacas que componen el sistema de conducción.

El sistema de conducción se encarga de originar y transmitir el impulso eléctrico por medio de fibras cardíacas especializadas entre las que se incluyen: el nódulo sinusal (SA), el nódulo auriculoventricular (AV), el fascículo de His, las ramas derecha e izquierda, y las ramificaciones periféricas de estas ramas fasciculares que dan lugar a la red subendocárdica, e intramiocárdica de Purkinje.

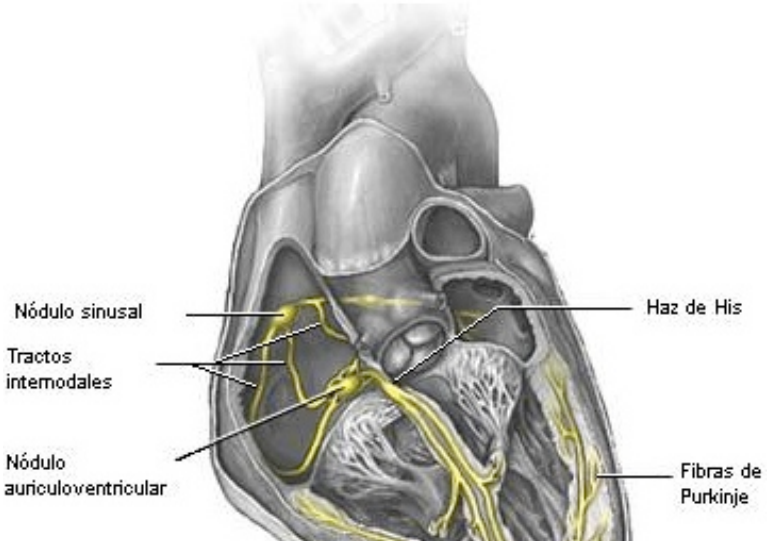

El nódulo sinusal está en la pared de la aurícula derecha, en la unión entre la propia aurícula y la vena cava superior. Tiene forma de semicírculo y mide unos 15mm de largo y 5mm de ancho.

El nódulo sinusal genera potenciales de acción a una frecuencia aproximada de 70 por minuto y, pese a que existen otros tejidos cardíacos dotados de automatismo, es el nódulo sinusal el que marca el ritmo cardíaco dado que presenta la frecuencia más rápida.

Desde aquí la excitación se transmite a las células auriculares vecinas, por las zonas de menor resistencia eléctrica intercelular a una velocidad de 0,3 m/s. Esta propagación de la despolarización se canaliza especialmente a través de las vías específicas de conducción denominadas vías internodales anterior, media y posterior, que conducen el impulso desde el nódulo sinusal al nódulo auriculoventricular.

El nódulo auriculoventricular (AV) está situado en la parte posterior del septum interauricular y constituye la única vía de comunicación entre la cavidad auricular y la ventricular. Tiene una frecuencia intrínseca aproximada de 50 pulsos por minuto pero, bajo condiciones normales, sigue la frecuencia impuesta por el nódulo sinusal. La velocidad de propagación en el nódulo AV es muy lenta (0,05 m/s) y da lugar a un retraso en el progreso de la activación que permite un llenado ventricular óptimo durante la contracción auricular.

A continuación del nódulo AV se encuentra el haz de His que se divide a nivel subendocárdico en dos ramas que se propagan una a cada lado del tabique interventricular. Estas ramas del haz de His se arborizan en una compleja red de fibras de conducción denominada Fibras de Purkinje. La velocidad del sistema de conducción ventricular es de 1 a 4 m/s de manera que la activación de la región subendocárdica es casi inmediata en toda la superficie.

Todas las células cardíacas tienen la propiedad de generar dipolos eléctricos cuando reciben la señal de activación (despolarización) y también cuando, tras su contracción, regresan al estado de reposo (repolarización). Estos dipolos eléctricos son los que se registran utilizando la máquina electrocardiográfica y las posiciones de electrodos que se detallan a continuación.

Derivaciones Electrocardiográficas

La disposición de las conexiones de cada par de electrodos recibe el nombre de derivación. En el registro del electrocardiograma se utilizan habitualmente doce derivaciones: las derivaciones de extremidades, las derivaciones de extremidades aumentadas y las derivaciones precordiales.

Derivaciones de extremidades.

Estas derivaciones son bipolares, porque detectan las variaciones eléctricas en dos puntos y ponen de manifiesto la diferencia.

DI es una conexión entre electrodos situados en el brazo izquierdo y en el brazo derecho. Cuando el brazo izquierdo está en un campo de fuerzas positivo respecto al brazo derecho, en DI se inscribe una deflexión hacia arriba (positiva).

DII es la conexión entre los electrodos situados en la pierna izquierda y el brazo derecho, Cuando la pierna izquierda está en un campo de fuerzas positivo respecto del brazo derecho, se inscribe una deflexión hacia arriba en esta derivación.

DIII es una conexión entre la pierna izquierda y el brazo izquierdo. Cuando la pierna izquierda está en un campo de fuerzas positivo respecto al brazo izquierdo, se inscribe una deflexión positiva en DIII.

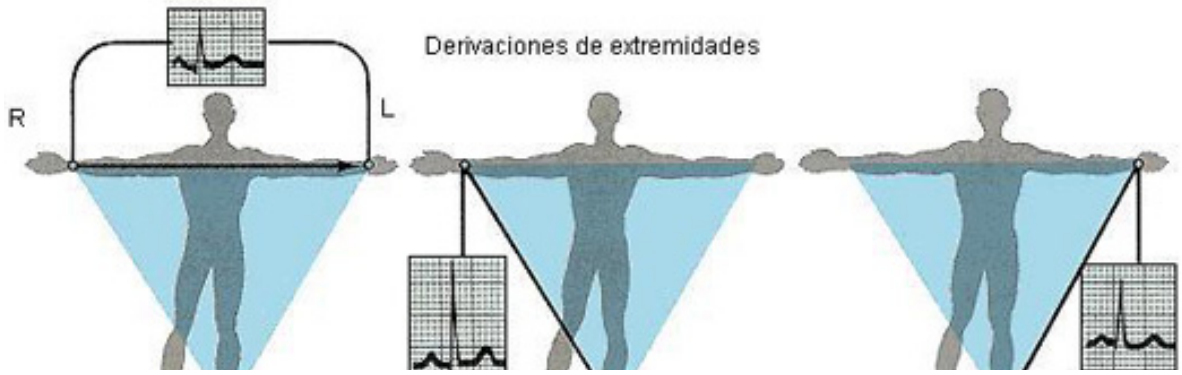

Derivaciones de extremidades aumentadas.

Estas derivaciones son unipolares, registran las variaciones eléctricas de potencial en un punto (brazo derecho, brazo izquierdo o pierna izquierda) respecto a otro punto en que la actividad eléctrica durante la contracción cardiaca no varía significativamente. La derivación está aumentada en virtud del tipo de conexión eléctrica, que da como resultado un trazo de amplitud aumentada. La derivación aVR inscribe los potenciales eléctricos del brazo derecho respecto a un punto nulo, que se hace uniendo los cables del brazo izquierdo y de la pierna izquierda. La derivación aVL registra los potenciales del brazo izquierdo en relación a una conexión hecha mediante la unión de los cables del brazo derecho y del pie izquierdo. La derivación aVF revela los potenciales que hay en el pie izquierdo respecto a la conexión hecha con la unión de los cables de los brazos derecho e izquierdo.

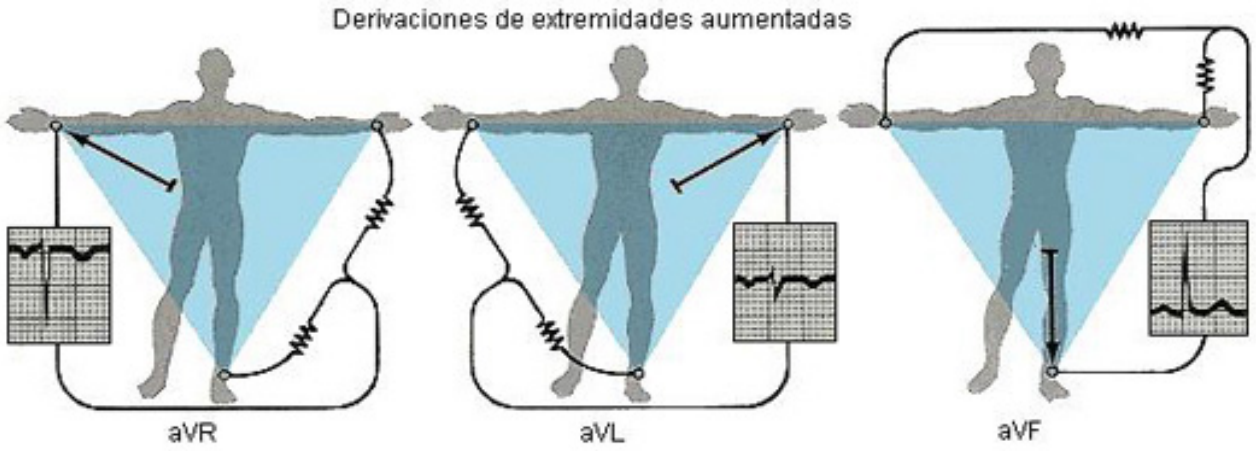

D**Figura11 Derivaciones de extremidades aumentadas.**

Estas derivaciones son unipolares y se registran en el tórax desde la posición 1 a la 6. Los electrodos móviles registran el potencial eléctrico que hay bajo ellos mismos respecto a la conexión terminal central, que se hace conectando los cables del brazo derecho, el brazo izquierdo, y la pierna izquierda. El potencial eléctrico de la conexión terminal central no

varía significativamente a través del ciclo cardíaco; por tanto, los registros efectuados con la conexión V muestran las variaciones eléctricas que tienen lugar debajo del electrodo precordial móvil. La posición de V1 está en el IV espacio intercostal a la derecha del esternón; V2 está en el IV espacio intercostal a la izquierda del esternón; V4 está a la izquierda de la línea medioclavicular en el V espacio intercostal; V3 está a medio camino entre V2 y V4; V5 está en el V espacio intercostal en la línea axilar anterior, y V6 está en el V espacio intercostal en la línea medioaxilar izquierda.

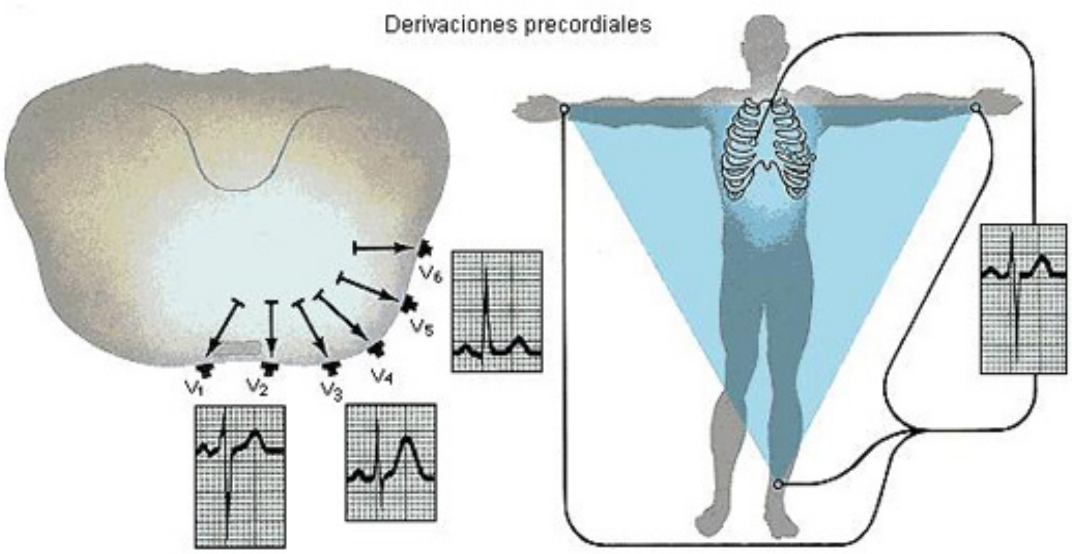

Figura12 Derivaciones precordiales.

A veces son de utilidad otros emplazamientos de las derivaciones precordiales, por ejemplo, aquellas que están elevadas 5cm por encima de las posiciones usuales (EV1, EV2, etc.) que pueden ayudar a detectar infartos de miocardio, o aquellas que están situadas 5cm por debajo de las posiciones usuales (LV1, LV2, etc.) cuando el corazón está anormalmente bajo en el tórax, como ocurre con los pacientes con enfisema pulmonar.

Ondas Componentes del ECG

Una vez hemos visto la activación eléctrica del corazón, así como las posibles derivaciones que se utilizan para registrar las diferencias de potencial, estamos en disposición de explicar cómo se genera una onda ECG y sus características.

Un período del ECG perteneciente a un individuo sano, consiste en una onda P, el complejo QRS, la onda T y la onda U, tal como se muestra en la siguiente figura.

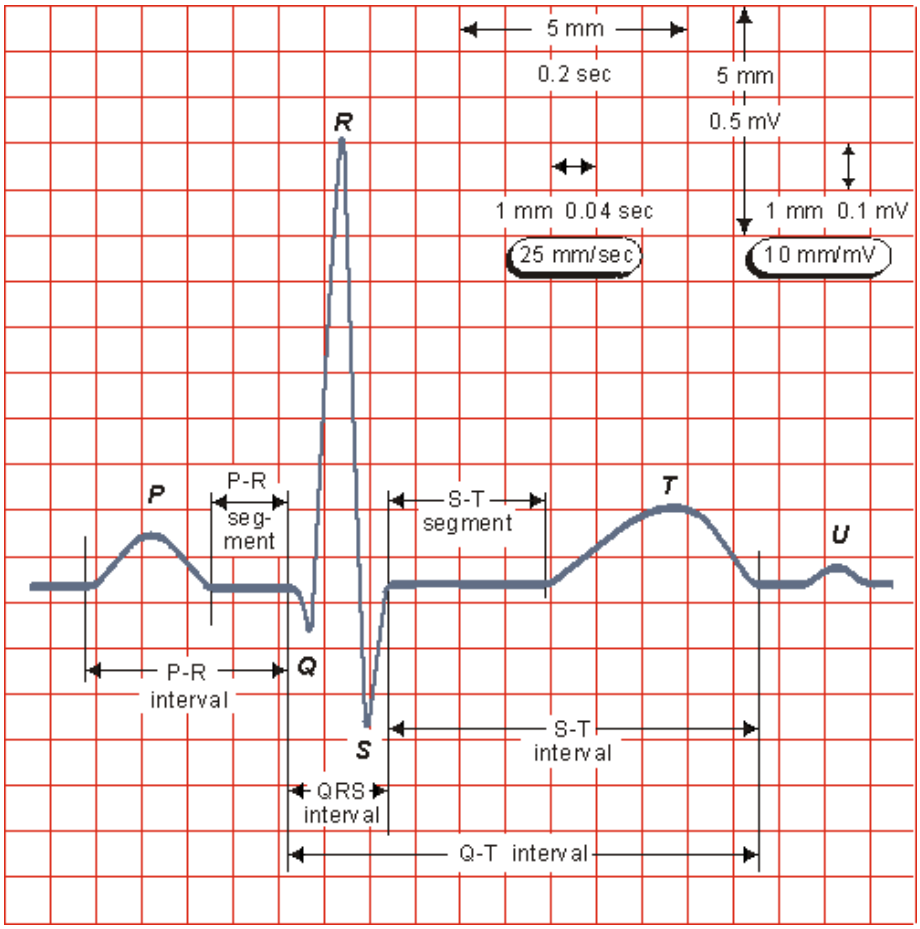

Figura13 Señal ECG.

Las porciones del electrocardiograma entre las deflexiones se denominan segmentos, y las distancias entre ondas se denominan intervalos. El ECG puede ser dividido en los siguientes intervalos y segmentos:

> Onda P. En condiciones normales es la primera marca reconocible en el ECG. Corresponde a la llegada de la señal de activación a las aurículas. Su duración es menor de 100ms y su voltaje no excede los 2,5mV.

> Intervalo PR: Muestra el período de inactividad eléctrica correspondiente al retraso fisiológico que sufre el estímulo en el nodo auriculoventricular. Su duración debe estar comprendida entre los 120 y 200ms.

> Complejo QRS: Es la marca más característica de la señal electrocardiográfica. Representa la llegada de la señal de activación a ambos ventrículos. Su duración es de 80 a 100ms.

> Segmento ST: Comprende desde el final del complejo QRS hasta el inicio de la onda T.

> Onda T: Corresponde a la repolarización ventricular, aparece al final del segmento ST.

> Intervalo QT: Comprende desde el inicio del complejo QRS hasta el final de la onda T y representa la despolarización y repolarización ventricular. Su duración estará entre 320 y 400 ms.

A continuación se muestra una tabla con la relación entre el ritmo cardiaco y la duración de este intervalo.

Ritmo cardiaco	*Duración QT (s)*
60	0.33 - 0.43
70	0.31 - 0.41
80	0.29 - 0.38
90	0.28 - 0.36
100	0.27 - 0.53
120	0.25 - 0.32

Información Clínica Contenida en el ECG

A modo de esquema y sin entrar en el complejo mundo de la diagnosis de patologías cardíacas basadas en registros ECG, distinguimos entre dos grandes tipos de patologías: Arritmias y Patologías morfológicas.

Arritmias

En un sentido amplio son faltas de ritmo en el registro ECG, correspondientes a comportamientos anómalos de la actividad eléctrica cardíaca, que se presentan de manera continua o esporádica, y que pueden aparecer con el paciente en estado normal o sometido a alguna situación "estresante" (como por ejemplo el transcurso de una operación).

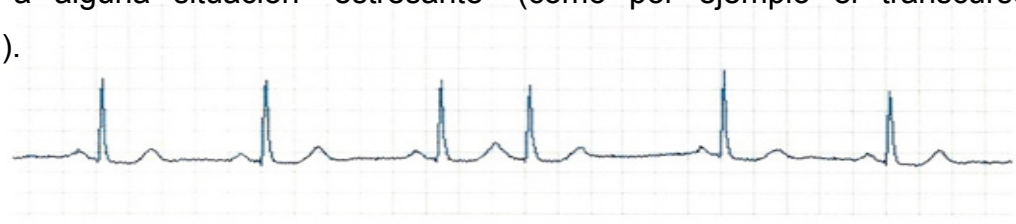

Figura14 Arritmia.

Algunos ejemplos de arritmias pueden ser:

> Taquicardia sinusal. Consiste en un aumento de la frecuencia cardiaca. Su aparición es debida a la formación de un circuito que permite el inicio de un ciclo continuo automantenido. También puede ser provocada por un foco de células que se despolarizan automáticamente por su cuenta, transmitiendo el impulso al resto. En la siguiente figura se muestra un ejemplo de este último tipo.

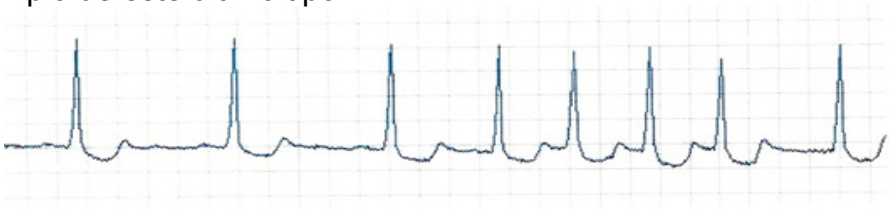

Figura15 Taquicardia Sinusal.

> Bradicardia sinusal. Al contrario que en el caso anterior esta arritmia consiste en una disminución de la frecuencia cardiaca.

> Bloqueo auriculo-ventricular. Constituye un retraso anormalmente largo en el nódulo auriculo-ventricular. La aurícula late (la onda P está presente) pero el impulso no llega a los ventrículos. Los latidos que se producen son de "escape", al no llegar la señal de activación los ventrículos terminan por despolarizarse automáticamente, aunque a un ritmo muy lento, de unos 30 latidos por minuto o incluso menor. A continuación se muestra un ejemplo de este tipo de patología.

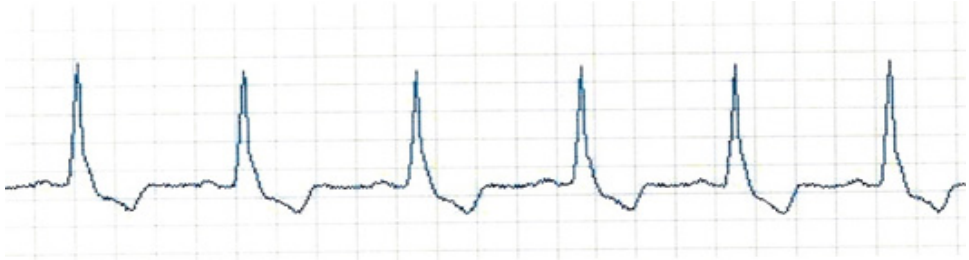

Figura16 Onda de bloqueo auriculo- ventricular.

> Extrasístole o latido ectópico. Se debe generalmente a una contracción prematura de los ventrículos que describe un complejo QRS morfológicamente anómalo en el registro electrocardiográfico. Es importante su detección ya que en muchos casos es el aviso de que va a producirse una fibrilación ventricular. En la siguiente figura se observa un registro ECG con extrasístole.

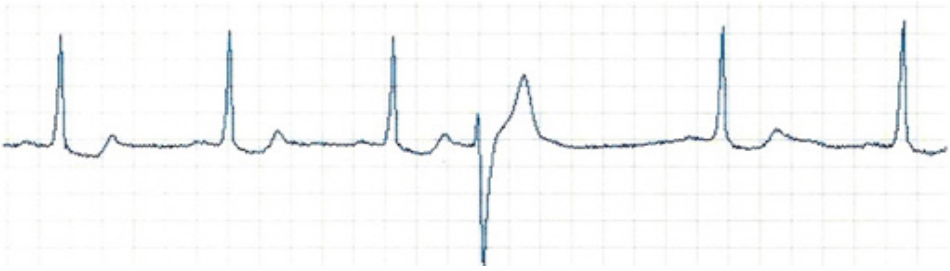

Figura17 Señal de extrasístole.

> Fibrilación ventricular. La aparición simultánea y desincronizada de varios latidos ectópicos conducen a que el ventrículo no consiga una serie de contracciones correcta sino que presente un temblor continuo (fibrilación). Es la más peligrosa de las arritmias ya que el corazón pierde toda su funcionalidad como bomba sanguínea y además precede normalmente a una parada cardíaca.

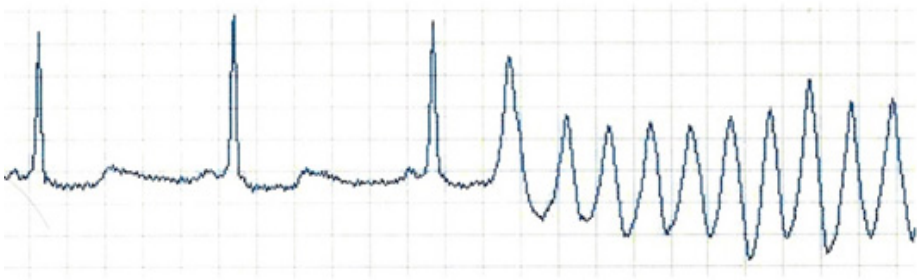

Figura18 Onda de Fibrilación Ventricular.

> Infarto. Cuando el músculo cardíaco se queda sin suficiente aporte sanguíneo las células empiezan a perder sus características eléctricas, resultando un registro ST elevado. Conforme mueren las células se va perdiendo la onda R y se forman únicamente ondas Q. Se produce además un ensanchamiento e inversión de las ondas T.

Patologías Morfológicas Cardíacas

Aunque en la actualidad las técnicas de imagen médica, particularmente la ecocardiografía, están sustituyendo al electrocardiograma en el diagnóstico de estas patologías, la forma de los registros ECG puede informar acerca de malformaciónes morfológicas en el corazón. En cualquier caso, puede utilizarse para la automatización en la detección de estas patologías, y de hecho la mayoría de electrocardiógrafos actuales lo incorporan.

Algunos ejemplos de estas patologías pueden ser:

> Patologías asociadas al entrono cardíaco. Son alteraciones en el ECG debidas no al corazón ,sino al volumen conductor que lo rodea, como el caso de la pericarditis. En este

caso la superficie externa del corazón se inflama produciendo una elevación en el segmento ST.

> Agrandamiento auricular. En el ECG de un corazón con funcionamiento normal, las ondas P son pequeñas. Si existe sobrecarga o hipertrofia de la aurícula derecha, esta onda se hace menor pero permanece estrecha. Por el contrario, si la aurícula izquierda está agrandada, la onda P se ensancha.

> Hipertrofia ventricular. Se incrementa la masa muscular de los ventrículos. En el registro ECG el complejo QRS se hace mayor en amplitud y duración.

NORMAS Y STANDERES

A continuación se resume las principales Estándares aplicados a la seguridad en monitores ECG y Multiparamétricos, así como la norma de compatibilidad electromagnética que debería cumplir el dispositivo simulador de señales ECG.

*Estándar IEC o EN 60601-1-1: Equipamiento eléctrico médico – parte 1: Requerimientos generales de seguridad 1: Requerimientos del sistema médico eléctrico.

Estándar que permite conocer y aplicar los criterios de seguridad eléctrica que se debe tener en cuenta para el diseño del equipamiento médico. El criterio de seguridad eléctrica en este estándar es el más común aplicado internacionalmente pues es un documento integral que establece requisitos y métodos de ensayo para diferentes características del equipo, incluyendo la resistencia mecánica, resistencia a líquidos y seguridad eléctrica. Por ejemplo, para el caso de mediciones de corriente de fuga, esta se realiza en un número de circunstancias controladas, incluyendo el uso de la línea de alta tensión de voltaje en un 10% por encima del voltaje nominal.

La primera parte de este estándar se aplica a equipos médicos en su conjunto, mientras que en la segunda parte, aplica para tipos de dispositivos específicos, tales como

monitores electrocardiográficos y multiparamétricos, cuya evaluación es parte del objetivo principal de la presente tesis.

*Estándar IEC 60601-2-27: Equipamiento eléctrico médico - Parte 2-27: Requerimientos particulares para la seguridad de equipos de monitoreo electrocardiográfico.

Estándar utilizado tanto dentro como fuera de ambientes hospitalarios, como por ejemplo ambulancias y transporte aéreo. Este estándar no aplica para monitores electrocardiográficos para uso en hogares, Holters, monitores de ritmo fetal, pulsioxímetros y otros dispositivos de grabación de ECG.

*Estándar IEC 60601-2-49: Equipamiento eléctrico médico - Parte 2-49: Requerimientos particulares para la seguridad de equipos de monitoreo multiparamétricos.

Estándar utilizado tanto dentro como fuera de ambientes hospitalarios, como por ejemplo ambulancias y transporte aéreo. Este estándar se limita a aquellos monitores que incluyan dos o más funciones, o dos o más equipos conectados a un mismo paciente.

*Norma IEC TR 61000-1-4: Compatibilidad electromagnética (EMC) – Parte 1-4: Justificaciones Generales e Históricas para la limitación de emisiones de corrientes armónicas originadas por fuentes de energía de la red pública con frecuencias de hasta 2kHz.

Esta parte de la norma IEC61000, que es un informe técnico IEC, revisa las causas y efectos de las emisiones de corrientes armónicas originadas por fuentes de energía de la red pública con frecuencias de hasta 2kHz, y describe los razonamientos y cálculos que derivan en los límites de emisiones para los equipos existentes en las ediciones de la norma IEC 61000-3-2.

CRONOGRAMA DE ACTIVIDADES

Actividad	Semana															
	1	2	3	4	5	6	7	8	9	10	11	12	13	14	15	16
Estudio y documentación "Anatomía y Fisiología Cardiovascular"																
Estudio y documentación "Electrocardiografía"																
Estudio y Documentación "Simuladores utilizados en Monitores de Signos Vitales"																
Diseño de prototipo de simulador de ECG																
Prototipo simulado. Pruebas y Conclusiones																
Implementación de Simulador de ECG en el mantenimiento y calibración de Electrocardiogramas.																

DIAGRAMA A BLOQUES

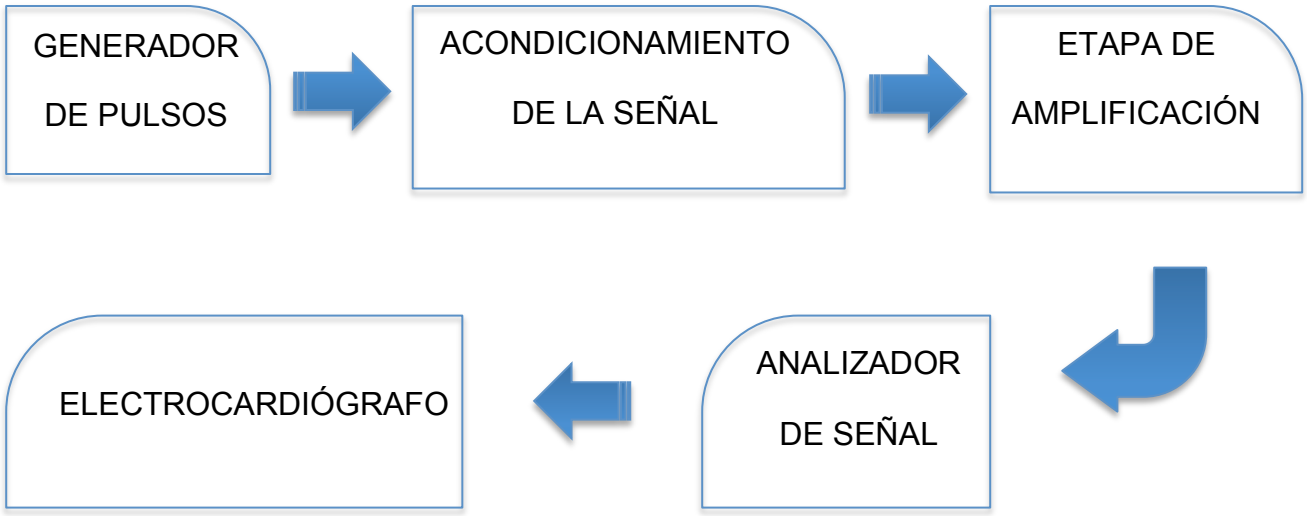

DIAGRAMA ELÉCTRICO

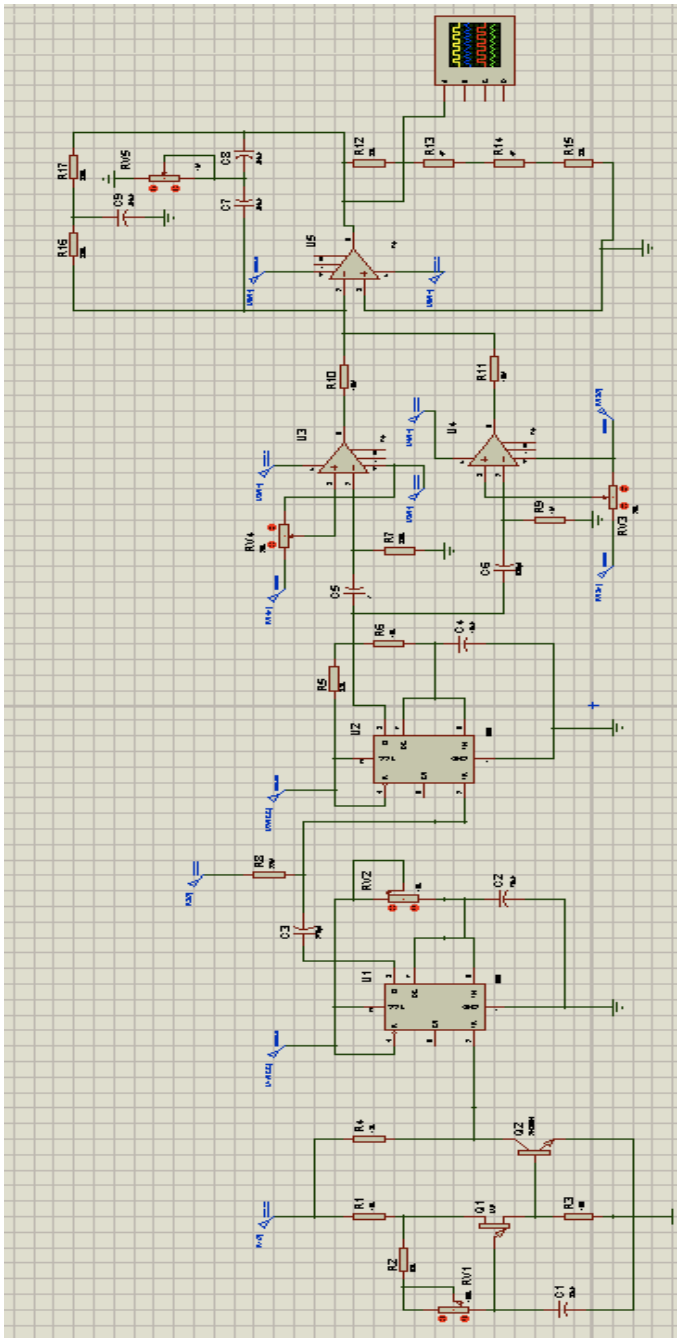

Figura19 Diagrama

RESULTADOS

*Señal de Salida ECG

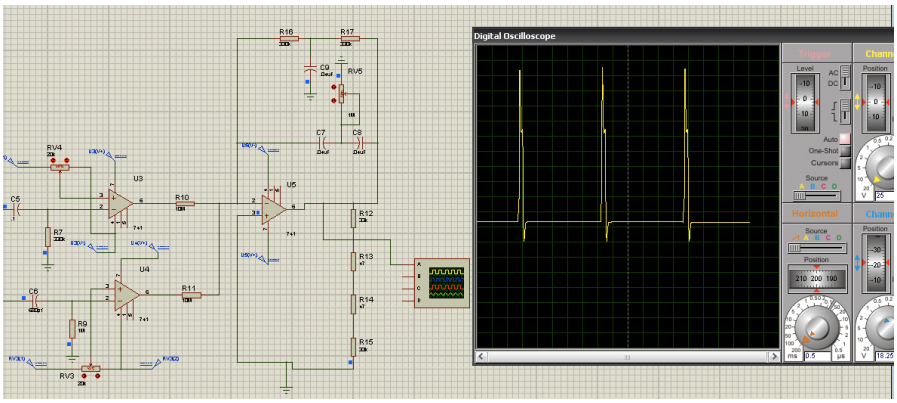

Figura20 ECG

*Señales por partes ECG.

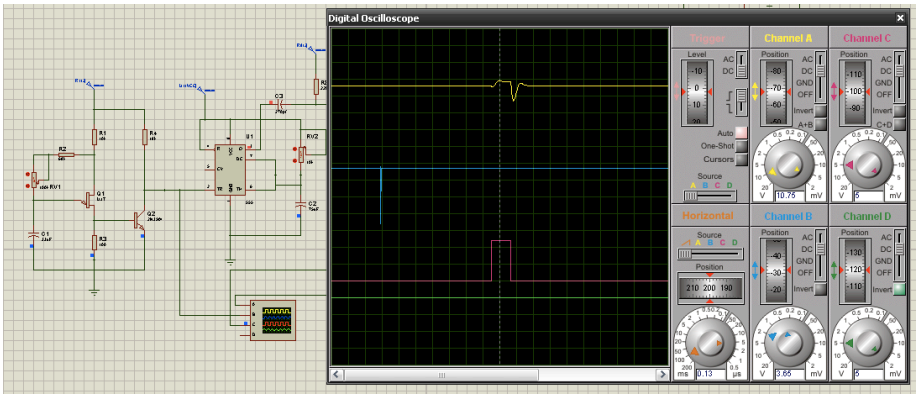

Figura21 ECG Signal

CONCLUSIÓN

Con el desarrollo del simulador de ECG se estudió y comprendió el comportamiento de las señales cardiacas, su origen, sus variaciones, y las diferentes maneras de obtener la señal ECG dependiendo de donde se conecten los sensores del pulso eléctrico que es generado por el palpitar del corazón.

Este simulador de ECG de tres derivaciones es de gran ayuda para **estudios futuros** de las señales ECG desde el punto de vista de la medicina, ya que se pueden hacer comparaciones con señales reales y determinar si se padece de problemas cardiacos de manera digital.

También puede ser utilizado como entrenador para los futuros cardiólogos, estudiando las señales sin la necesidad de conectar a una persona a un sistema encargado de sustraer las señales ECG.

Lo más destacado del sistema propuesto es que se utilizo electrónica analógica para generar las distintas gráficas del ECG, se propone a la sede continuar con el proyecto para beneficio propio, es decir, poder contar con un simulador de señales ECG físico, para verificar el correcto funcionamiento de electrocardiógrafos y monitores de paciente, ya que durante la estancia se pudo cerciorar que el equipo mas abundante en el hospital es el monitor de paciente debido a sus múltiples funciones, una de ellas es la señal ECG.